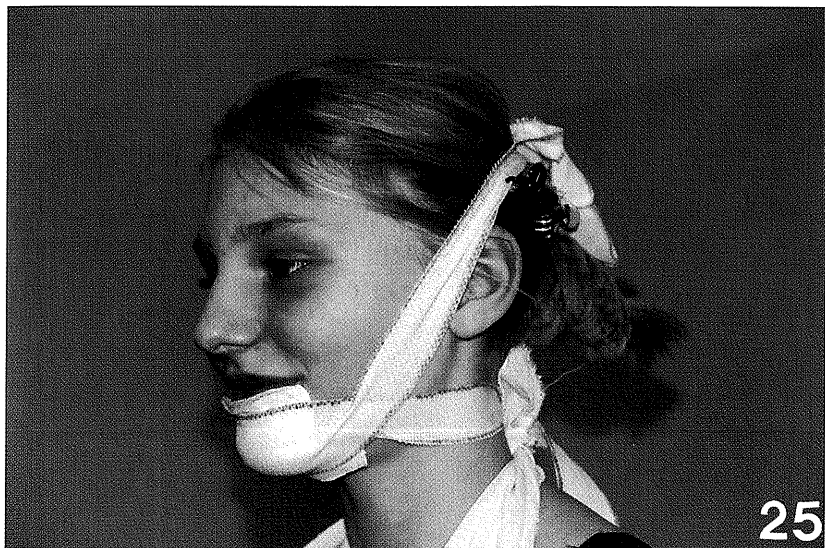
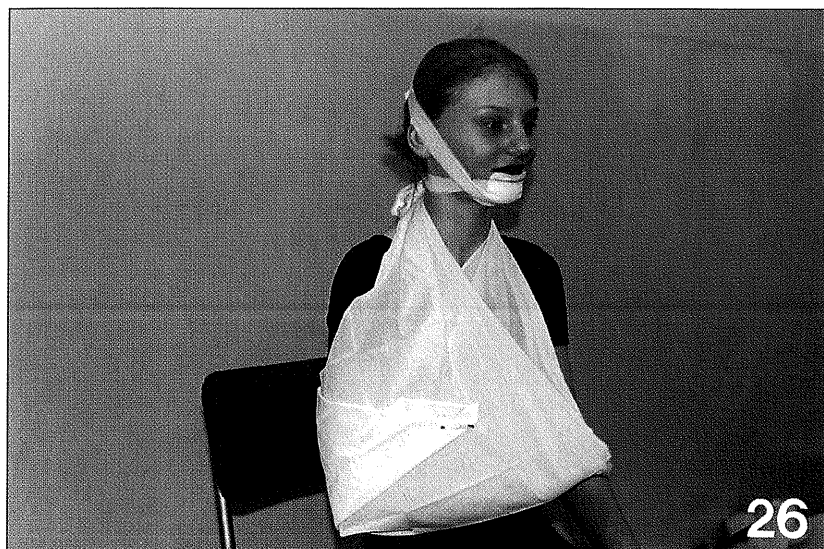
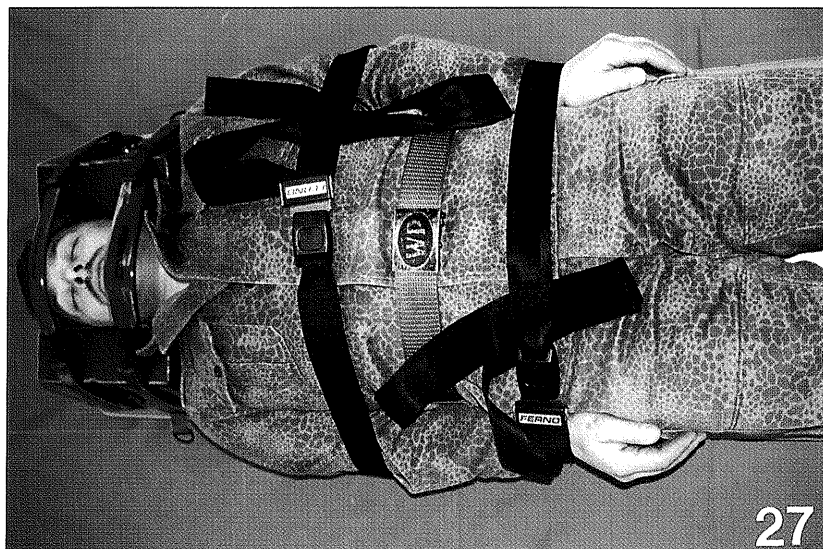

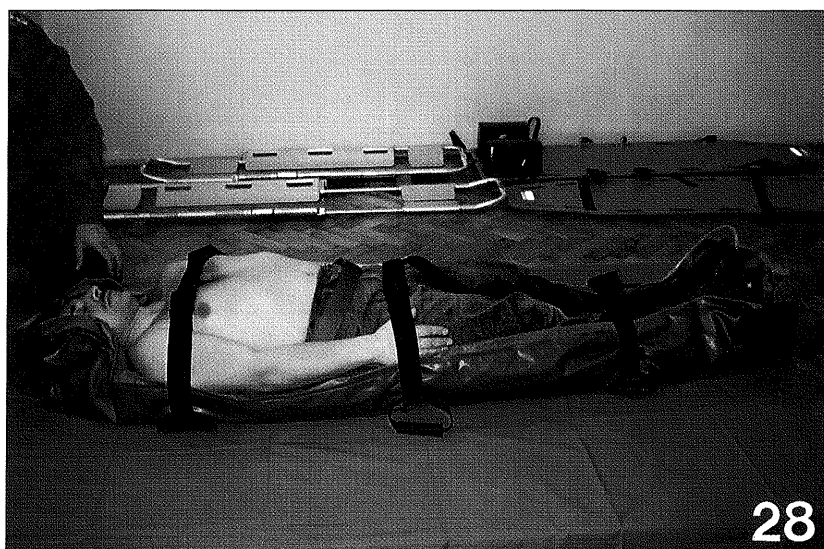Fotografia nr 25: opatrunek procowy brody



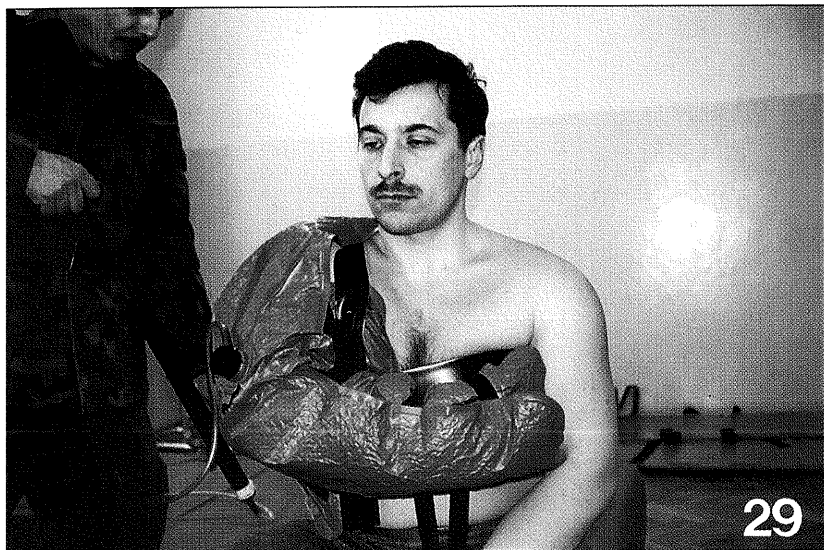
Fotografia nr 26: temblak i opatrunek procowy brody



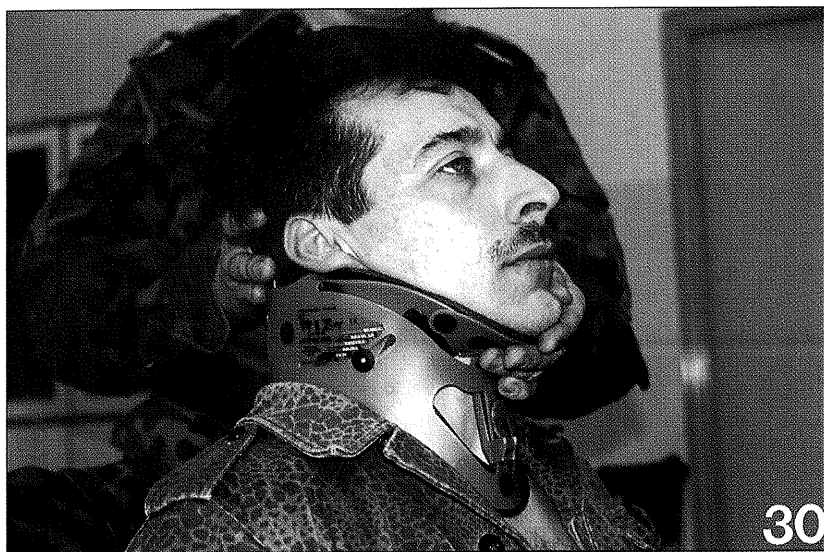Fotografia nr 27: unieruchomienie kręgosłupa (całego ciała) na desce ortopedycznej Millenia



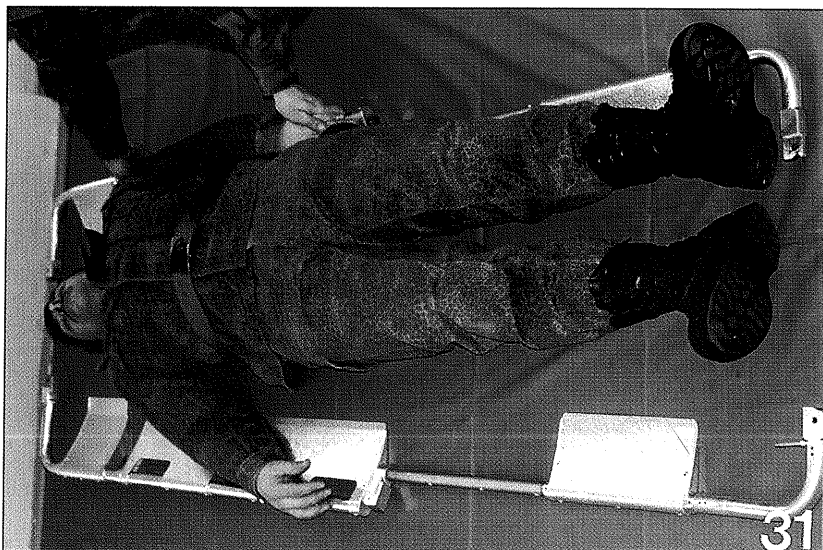Fotografia nr 28: unieruchomienie ciała w materacu próżniowym



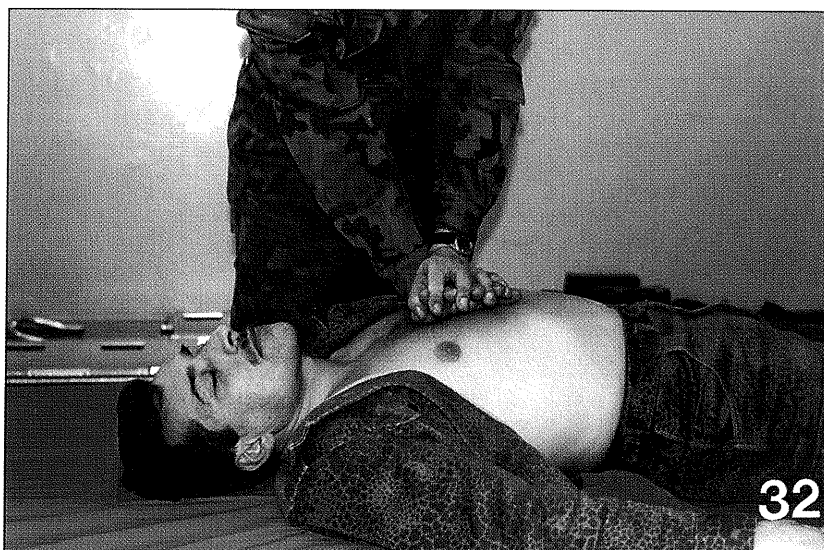
Fotografia nr 29: unieruchomienie kończyny górnej prawej
w szynie próżniowej



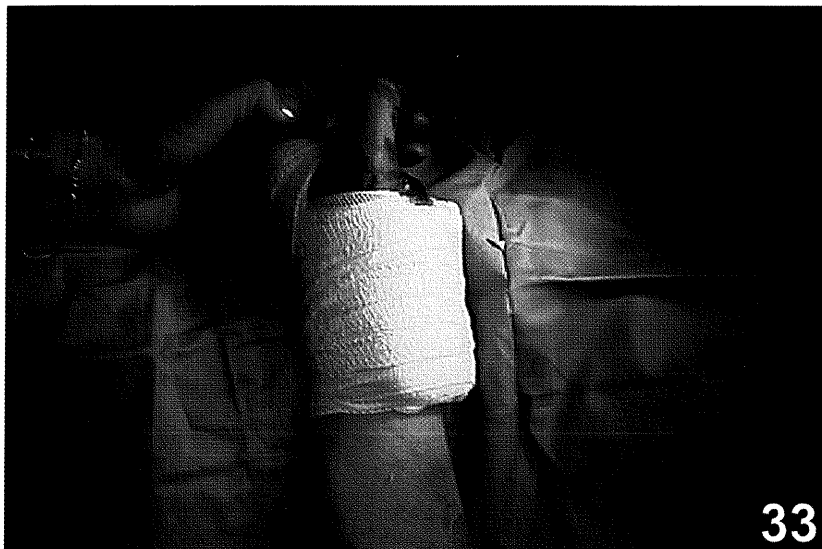Fotografia nr 30: unieruchomienie kręgosłupa w odcinku szyjnym
kołnierzem ortopedycznym WIZLOC



Fotografia nr 31: układanie poszkodowanego na noszach podbierakowych

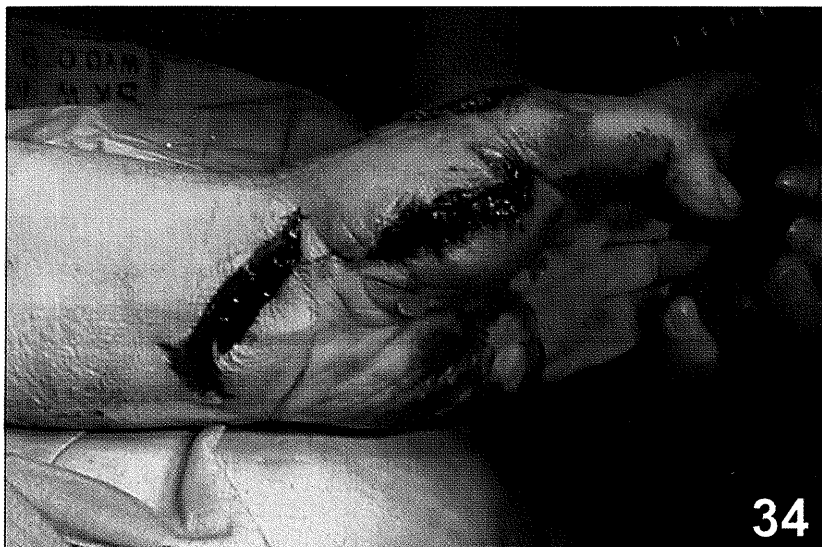

Fotografia nr 32: ułożenie rąk w celu wykonania pośredniego masażu serca



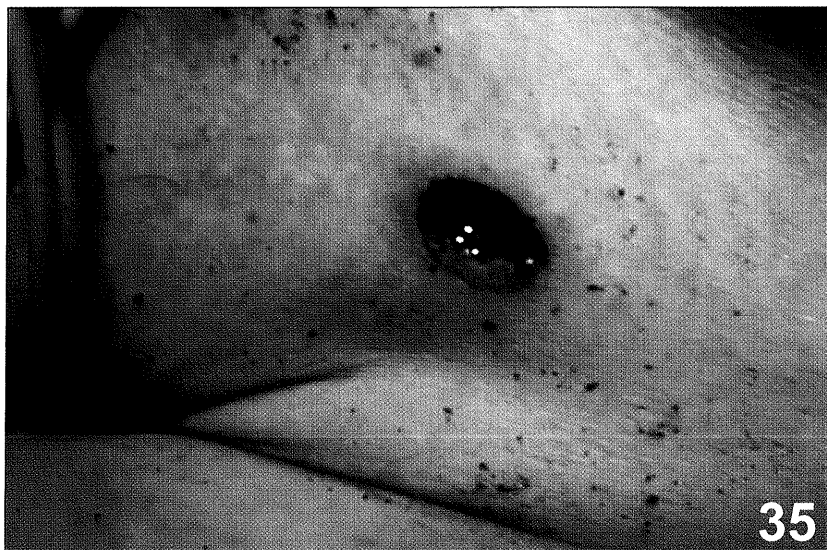
33

Fotografia nr 33: Opatrunek uciskowy (rana cięta tętnicy promieniowej)

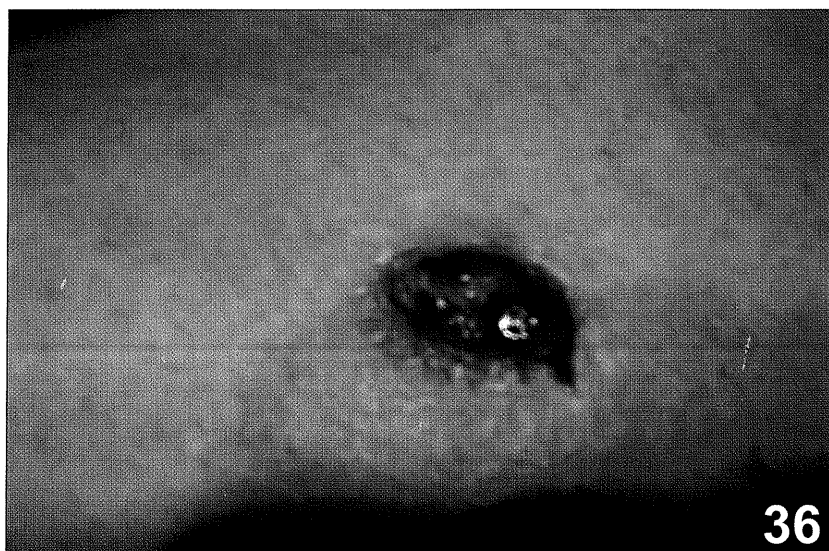

34

Fotografia nr 34: Rana cięta tętnicy promieniowej lewej



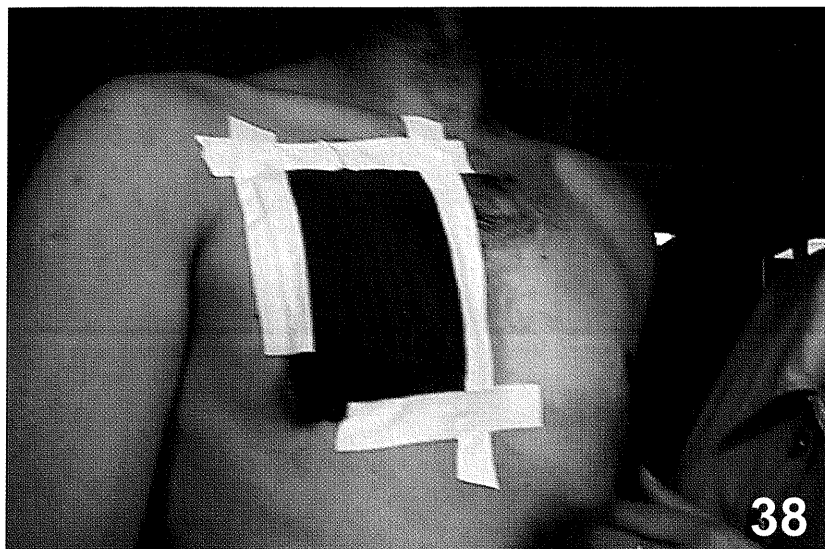
Fotografia nr 35: Rana postrzałowa (wlotowa) okolicy wcięcia szyjnego mostka



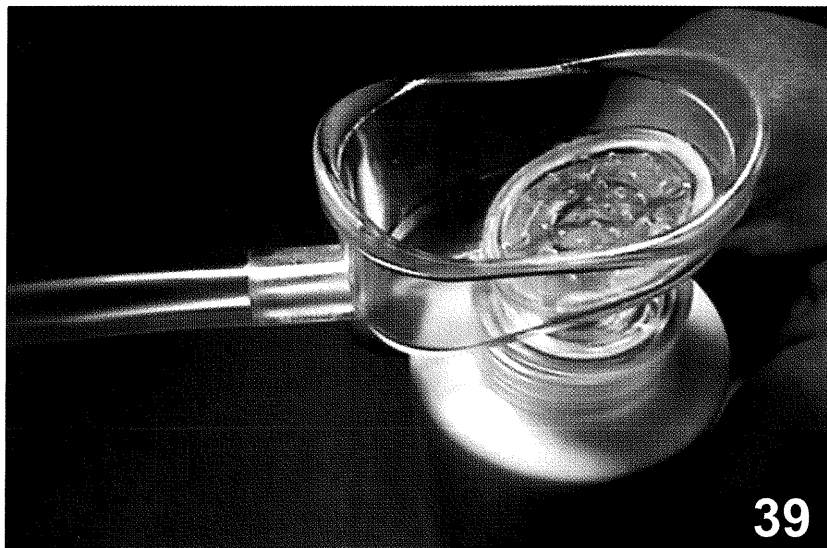
Fotografia nr 36: Rana postrzałowa (wylotowa) okolicy podłopatkowej lewej



Fotografia nr 37: Urządzenie do odsysania dróg oddechowych

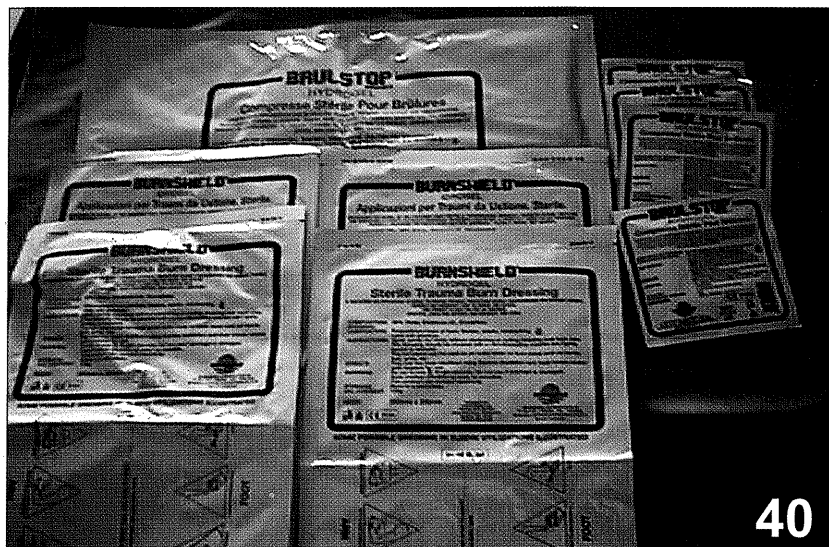

Fotografia nr 38: Opatrunek t. fluter (odma opłucnowa z nadciśnieniem)



39

Fotografia nr 39: Urządzenie do płukania oka

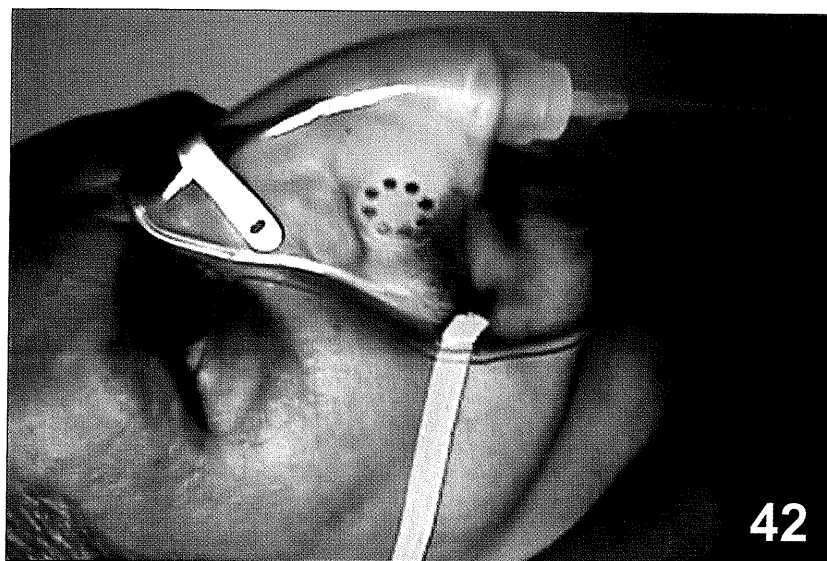


40

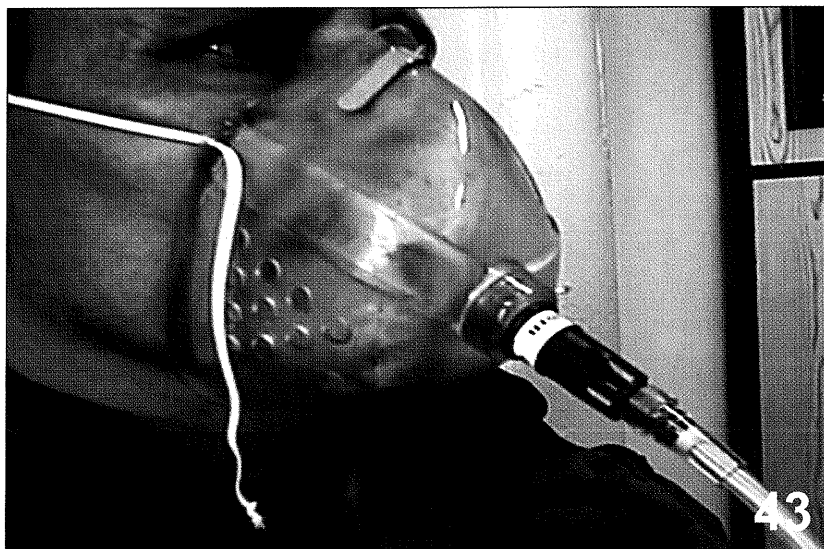
Fotografia nr 40: Opatrunki hydrożelowe



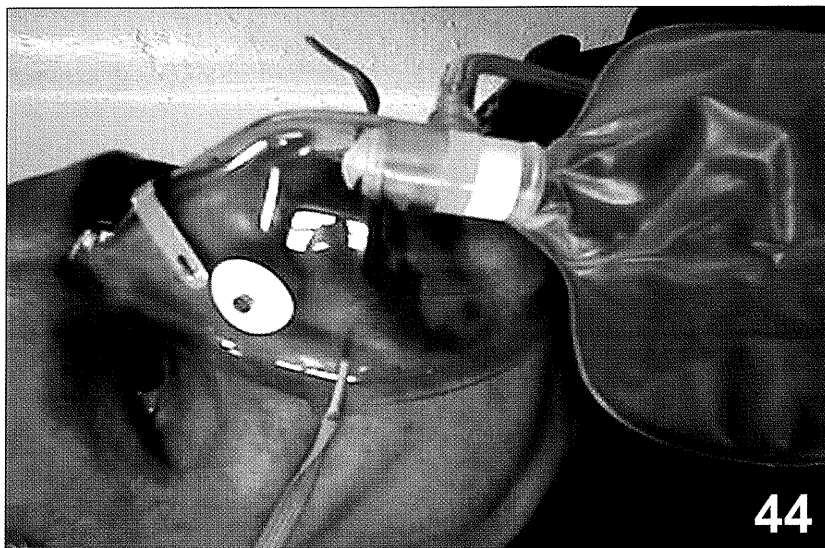Fotografia nr 41: Folia izotermiczna



Fotografia nr 42: Maska tlenowa – prosta




Fotografia nr 43: Maska tlenowa Venturiego



Fotografia nr 44: Maska tlenowa wysokoprzepływowa bezzwrotna



Fotografia nr 45: Widok ogólny zestawu PSP R1



Fotografia nr 46: Zestaw do prowadzenia tlenoterapii (PSP R1 i R2)